

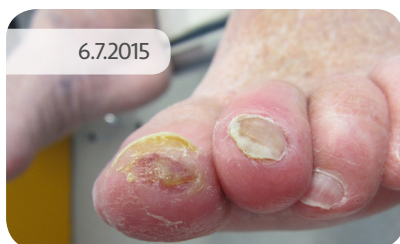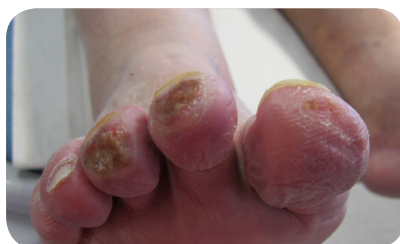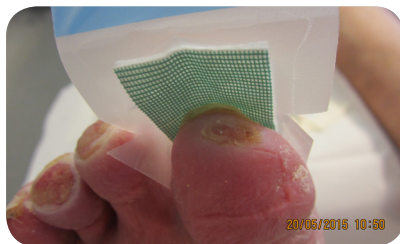
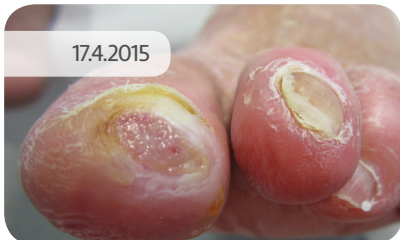# NRO 7 SORBACT® TAPAUSSELOSTE

Tapausselosteen tekijä: Auktorisoitu haavahoitaja Ulla-Riitta Vappula, Lahden kaupunki, Mediverkko

**HAAVATYYPPI**  
VARPAIDEN PALOVAMMAT

**TUOTE**  
Sorbact® Nauha / Sorbact® Kirurginen sidos

**HOITOJAKSO**  
17.4.2015 - 6.7.2015



## HAAVAN JA POTILAAN TAUSTA

54 -vuotias mies, joka sairastaa insuliinihoitoista diabetesta. Hoitotasapaino on huono. Herralla lisäksi neuropatia ja erittäin huono näkö.

Polttanut molempien jalkojen varpaiden päät maatessaan saunan lauteilla.

**13.4.2015** Päijät-Hämeen keskussairaalassa todettu, että vasemman jalan isovarvas ja II varpaan päät palaneet. Molemmissa varpaissa on II asteen palovamma. Verenkierto jalassa on hyvä.

Oikean jalan isovarvas, II ja III varpaiden päät palaneet. III varpaan kynsi irti ja se poistetaan. II ja II varpaat ovat väriltään tummat. II varvas myös osittain musta. Tarvittaessa suunnitellaan amputaatio.

## HOITOMENETELMÄN KUVAUS

**13.4.2015** keskussairaalassa on aloitettu Flamazin voidehoito. Potilas saa lähetteen terveysasemalle haavahoitajan vastaanotolle. Seuraava kontrollikäynti sovitaan keskussairaalan kirurgian poliklinikalle **5.5.2015**. Asiakkaalle ei aloiteta antibioottikuuria.

Haavahoitajan vastaanotolla aloitetaan palovammojen hoitona Sorbact® Nauha, jonka päälle laitetaan kuiva peittosidos. Haavat erittävät vielä runsaasti. Haavat puhdistetaan jokaisella hoitokerralla ja kuollutta kudosta leikataan pois. Alussa asiakas käy hoidoissa lähes päivittäin. Haavojen parantuessa, erityksen vähentyessä ja varpaiden värin muuttuessa paremmaksi vaihdetaan paikallishoitotuotteeksi Sorbact® Kirurginen sidos jonka päälle laitetaan kierresidos. Hoitokäyntien määrä vähenee 2 - 3 x viikossa.

**6.7.2015** Varpaiden palovammat parantuneet. Amputaatiota ei tarvittu.

## HOIDON AIKAVÄLI

17.4 -6.7.2015.