

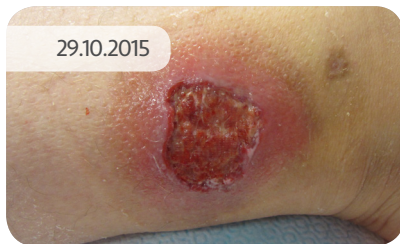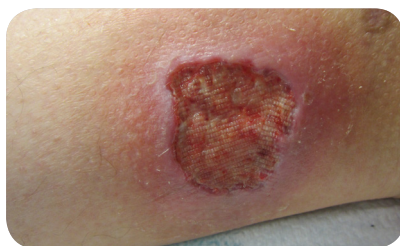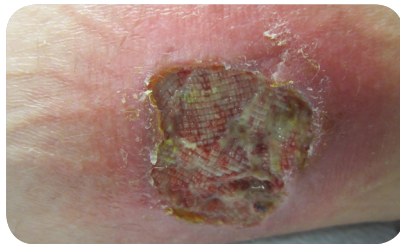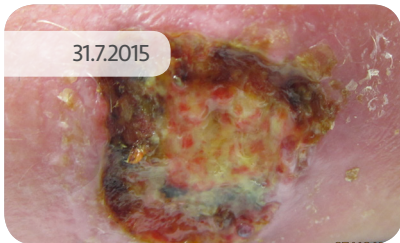
NRO 6 SORBACT® TAPAUSSELOSTE

Tapausselosteen tekijä: Auktorisoitu haavahoitaja Ulla-Riitta Vappula, Lahden kaupunki, Mediverkko

HAAVATYYPPI
NILKAN SÄÄRIHAAVA

TUOTE
Sorbact® Gel / Sorbact® Foam

HOITAJAKSO
31.7.2015 - 29.10.2015



HAAVAN JA POTILAAN TAUSTA

34- vuotias perusterve, työelämässä oleva nainen.

31.7.2015 hakeutunut lääkäriin vasemman nilkan ötökän pureman vuoksi. Lahden kaupunginsairaalan päivystyksessä todettu hematooma ja annettu siihen paikallishoito ohjeet, Fusidinvoide 2 x vuorokaudessa. Oletettu pureman parantuvan tällä hoidolla.

7.10.2015 nainen hakeutuu työterveyslääkärin vastaanotolle, koska pistoskohta ei ole parantunut. Pistokohta pahentunut ja suurentunut sekä kipu lisääntynyt. Haava on tumman katteen peittämä. Lääkäri revisoi haavan tumman kannen pois ja lähettää asiakkaan terveysaseman haavahoitajalle. Lisäksi aloitetaan antibiottikuuri.

Naishenkilön tullessa haavahoitajan vastaanotolle jalka on erittäin kipeä. Asiakas itkee tullessaan hoitoon.

Haava on 3 cm x 3 cm, pinnallinen ja pyöreä.

Haava on keltaisen fibriinikatteen täyttämä. Asiakas kertoo ettei ole käytännössä pystynyt hoitamaan haavaa ollenkaan.

HOITOMENETELMÄN KUVAUS

Haava puudutetaan Xylokain geelillä. Haavan puhdistus pinsetillä ja saksilla.

Hoito: Sorbact® Gel + Sorbact® Foam ja kierresidos. Ympäröivän ihon hyvä rasvaus.

Kate on poistunut hyvin. Uutta granulaatiokudosta kasvaa. Haavan ympäristön punoitus hävenee.

HOIDON AIKAVÄLI

Haava hoidettiin 2 päivän välein. Työmatkojen vuoksi ajoittain hoitoväli oli pitempikin.

Kipu nilkassa on hävinnyt. Asiakas kertoo pystyvänsä elämään normaalia elämää. Haavan koko pienentynyt 2 cm x 2 cm.

29.10.2015 käynti työterveyslääkärillä. Tyytyväinen hoitoon. Hoito jatkuu edelleen.